

BAB II TINJAUAN PUSTAKA

A. Tinjauan teori

1. Malaria

Malaria masih merupakan permasalahan kesehatan yang serius di Indonesia sebagai penyakit yang mewabah. Penularannya terjadi melalui gigitan nyamuk *Anopheles* betina yang telah terinfeksi. Di wilayah Indonesia, ada lima jenis *Plasmodium*: *Plasmodium falciparum*, *Plasmodium vivax*, *Plasmodium ovale*, *Plasmodium malariae*, dan *Plasmodium knowlesi*. Nyamuk *Anopheles* yang terjangkit *Plasmodium* menggigit manusia, memasukan parasit ke dalam tubuh, dan menyerang organ hati serta menginfeksi sel darah merah. (Pedoman Teknis Pemeriksaan Parasit Malaria, 2017).

- a. Klasifikasi : Apikomplexa
 - Phylum : Sporozoa
 - Kelas : Coccidiida
 - Subkelas : Eucoccidides
 - Ordo : Haemosporidiidae
 - Sub-ordo : Plasmodiidae
 - Famili : *Plasmodium*
 - Spesies : *Plasmodium falciparum*, *Plasmodium vivax*,
Plasmodium ovale, *Plasmodium malariae*, *Plasmodium knowlesi*.
- (Pedoman Teknis Pemeriksaan Parasit Malaria, 2017).

b. Epidemiologi

Penyebaran malaria melibatkan tiga faktor utama yaitu *host* (manusia dan nyamuk), agen (*Plasmodium*), dan lingkungan. Manusia sebagai *host intermediate* dapat terinfeksi dan menjadi tempat bagi *Plasmodium* untuk berkembang biak. Berbagai faktor mempengaruhi malaria, termasuk kondisi lingkungan fisik seperti suhu, kelembaban, jumlah hujan, ketinggian wilayah, pola angin, paparan sinar matahari, aliran air (sebagai tempat perkembangbiakan dan tingkat keasinan), dan faktor biologis seperti tumbuhan bakau, tanaman lumut, ikan yang memakan larva nyamuk, serta

hewan ternak. Perubahan lingkungan, seperti pembuatan bendungan atau pembangunan pemukiman baru, dapat menciptakan kondisi yang mendukung penyebaran malaria (Gitanurani, Nuryani 2016).

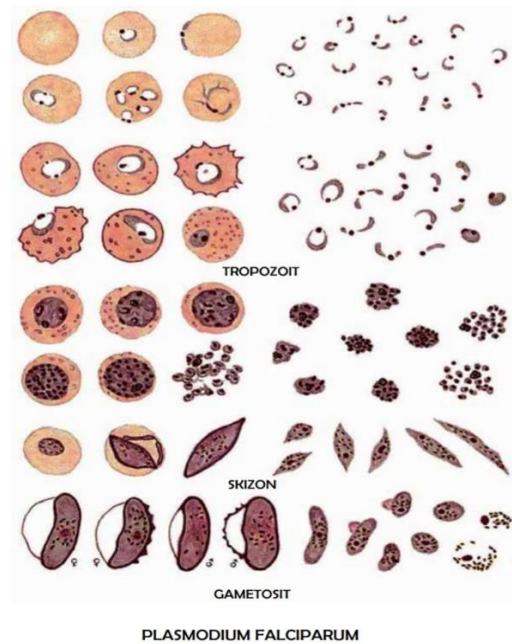
Dari segi epidemiologi, malaria adalah penyakit menular yang cenderung spesifik pada tingkat lokal. Beberapa daerah di Provinsi Lampung, terutama yang berada di pedesaan dengan karakteristik seperti lahan rawa, genangan air payau di sekitar garis pantai, serta tambak ikan yang tidak terlalu terawat, menjadi daerah yang rentan terhadap penyebaran malaria (Muslim, 2015).

c. Morfologi

1). *Plasmodium falciparum*

Stadium awal trofozoit memiliki bentuk cincin kecil dan halus dalam darah, sekitar 1/6 dari diameter sel darah merah, kadang-kadang menunjukkan dua butir kromatin di pinggirnya. Beberapa cincin mungkin ada dalam satu sel darah merah. Tahap selanjutnya, yaitu stadium skizon muda dan skizon tua, seringkali tidak terlihat dalam sampel darah tepi kecuali pada infeksi yang parah. Skizon yang sudah mencapai tahap kedewasaan memiliki sekitar 20 butir pigmen atau lebih. Skizon yang telah mencapai kedewasaan mengisi sekitar 2/3 dari sel darah merah dan menghasilkan sekitar 8-24 merozoit, dengan rata-rata 16 merozoit. Sel darah merah yang terinfeksi oleh *Plasmodium falciparum* tidak mengalami perubahan ukuran. Sel darah merah yang memuat trofozoit tua dan skizon memiliki penanda berbentuk titik-titik kasar yang terlihat jelas, yang dikenal sebagai titik Maurer, tersebar di sekitar 2/3 bagian sel darah merah.

Gametosit yang belum dewasa memiliki bentuk yang menyerupai sabit atau pisang. Setelah mengalami beberapa siklus skizogoni, tahap gametosit akan terlihat di dalam darah tepi, sekitar 10 hari setelah parasit pertama kali terdeteksi dalam darah. Makrogametosit memiliki bentuk yang lebih ramping dan lebih panjang dibandingkan mikrogametosit, dengan sitoplasma yang lebih berwarna biru dan inti kecil yang padat berwarna merah tua dengan pigmen tersebar di sekitar inti. Mikrogametosit memiliki ukuran yang lebih besar, sitoplasmanya cenderung berwarna biru pucat atau sedikit kemerahan, intinya berwarna merah muda, besar, dan tersebar secara difus, dengan pigmen terdistribusi di sekitar inti dalam sitoplasma (Pedoman Teknis Pemeriksaan Parasit Malaria, 2017).



Sumber : Pedoman Teknis Pemeriksaan Parasit Malaria,
2017

Gambar 2.1 *Plasmodium falciparum*

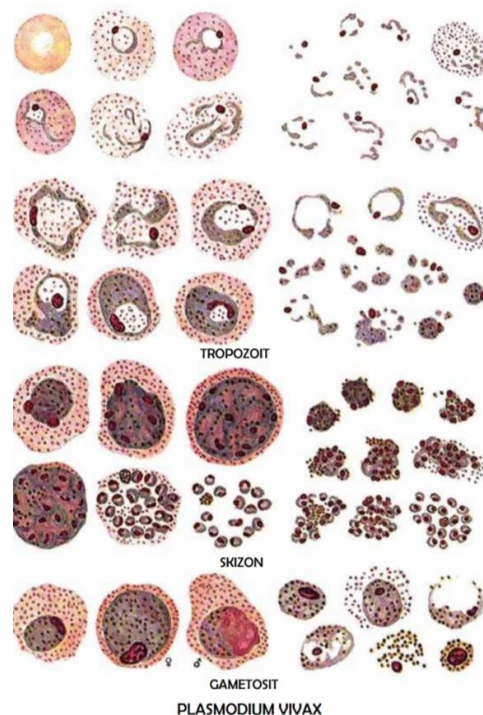
2). *Plasmodium vivax*

Merozoit yang terdapat dalam skizon eritrosit berkembang menjadi trofozoit muda yang berbentuk cincin, mengisi sekitar 1/3 bagian dari sel darah merah. Jika diamati menggunakan pewarnaan giemsa, sitoplasmanya berwarna biru, intinya berwarna merah, dan memiliki vakuola besar. Sel darah merah yang terinfeksi akan membesar, menjadi lebih pucat, serta menunjukkan titik-titik merah yang sama ukurannya, yang dikenal sebagai titik *Schuffner*. Trofozoit muda selanjutnya berkembang menjadi trofozoit yang lebih matang yang sangat aktif sehingga sitoplasmanya tidak lagi menunjukkan bentuk amuboid.

Skizon yang sudah matang hasil dari siklus dalam sel darah merah, berisi sekitar 12-18 merozoit yang mengisi seluruh ruang dalam sel darah merah. Pigmen dalam skizon ini biasanya terkumpul di bagian tengah atau pinggir. Siklus pada sel darah merah ini berlangsung selama kurang lebih 48 jam. Setelah melewati beberapa siklus dalam sel darah merah, sebagian dari merozoit yang berkembang menjadi trofozoit dapat bertransformasi menjadi sel kelamin, yakni makrogametosit dan mikrogametosit. Kedua jenis sel

kelamin ini berbentuk bulat atau lonjong, mengisi seluruh ruang dalam sel darah merah, dan masih mempertahankan ciri-ciri seperti titik *Schuffner* di sekitarnya.

Gametosit memiliki sitoplasma berwarna biru dengan inti yang kecil, padat, dan berwarna merah. Mikrogametosit biasanya berbentuk bulat dengan sitoplasma yang berwarna biru keabu-abuan pucat, memiliki inti yang besar, terpusat, dan tersebar merata. Inti ini umumnya terletak di bagian tengah (Pedoman Teknis Pemeriksaan Parasit Malaria, 2017).



Sumber : Pedoman Teknis Pemeriksaan Parasit Malaria, 2017

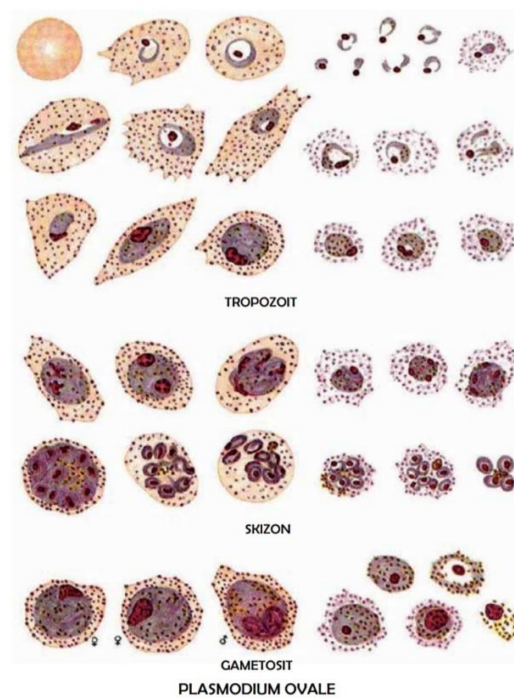
Gambar 2.2 *Plasmodium vivax*

3). *Plasmodium ovale*

Tropozoit muda memiliki ukuran sekitar 1/3 dari ukuran eritrosit. Titik *Schuffner* yang terlihat pada parasit ini juga sering disebut sebagai titik James. Stadium tropozoit berbentuk bulat dan padat dengan granula pigmen yang lebih kasar, meskipun tidak sehalus pigmen pada *Plasmodium malariae*. Eritrosit sedikit membesar dan sebagian besar berbentuk oval (lonjong), dengan tepian yang bergerigi di salah satu ujungnya dan menunjukkan lebih banyak titik James. Stadium praeritrositik ini berlangsung selama 9 hari.

Skizon hati memiliki ukuran sekitar 70 mikron dan mengandung sekitar 15.000 merozoit. Siklus perkembangan aseksual dalam eritrosit berlangsung selama 50 jam. Stadium skizon berbentuk bulat. Setelah mencapai kematangan, skizon ini mengandung sekitar 8-10 merozoit yang teratur terletak di sekitar tepinya.

Stadium gametosit terdiri dari makrogametosit yang berbentuk bulat dengan inti kecil, padat, dan sitoplasmanya berwarna biru. Di sisi lain, mikrogametosit memiliki inti yang terlihat lebih tersebar, sitoplasmanya berwarna pucat kemerahan, dan memiliki bentuk yang berbeda. Siklus sporogoni yang terjadi dalam tubuh nyamuk *Anopheles* betina memerlukan sekitar 12-14 hari pada suhu 20°C (Pedoman Teknis Pemeriksaan Parasit Malaria, 2017).



Sumber : Pedoman Teknis Pemeriksaan Parasit Malaria, 2017
Gambar 2.3 *Plasmodium ovale*

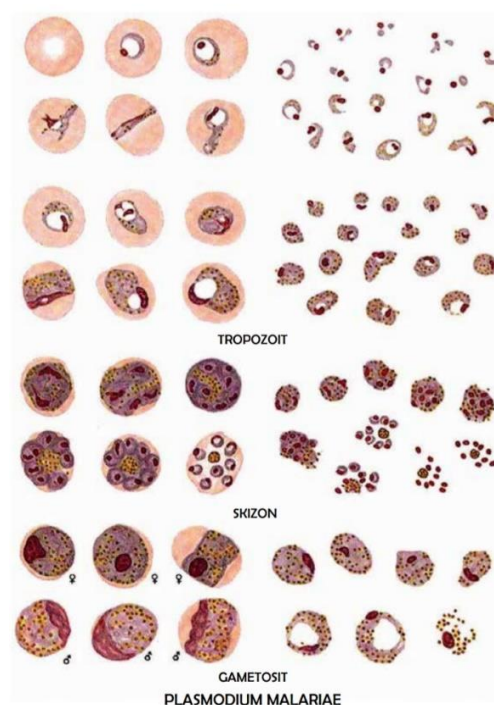
4). *Plasmodium malariae*

Stadium awal trophozoit yang terdeteksi dalam darah tepi menunjukkan kemiripan dengan *Plasmodium vivax*, meskipun eritrosit yang terinfeksi

tidak mengalami perubahan ukuran. Ketika dilihat dengan pewarnaan giemsa, sitoplasmanya terlihat lebih kental dan lebih gelap, serta terdapat penanda berupa titik-titik yang disebut titik Ziemann di dalam sel eritrosit. Trofozoit yang sudah tua, jika berbentuk bulat, akan memiliki ukuran sekitar setengah dari sel darah merah. Sitoplasma trofozoit memiliki kemampuan untuk membentuk pola melintang yang menyebar sepanjang sel darah merah, membentuk pola pita yang menjadi karakteristik khas dari *Plasmodium malariae*.

Skizon muda akan memisahkan intinya dan kemudian membentuk skizon matang yang memuat sekitar rata-rata 8 merozoit, mengisi hampir seluruh ruang dalam sel darah merah. Merozoit biasanya teratur tersusun membentuk pola bunga seruni atau roset. Siklus aseksualnya berlangsung selama 72 jam secara bersamaan. Stadium gametosit akan terlihat dalam darah tepi jika sudah tumbuh sempurna.

Sementara itu, sitoplasma makrogametosit berwarna biru tua dengan inti kecil dan padat. Di sisi lain, sitoplasma mikrogametosit berwarna biru pucat dengan inti yang lebih besar, tersebar secara difus, dan pigmen tersebar di dalam sitoplasma (Pedoman Teknis Pemeriksaan Parasit Malaria, 2017).

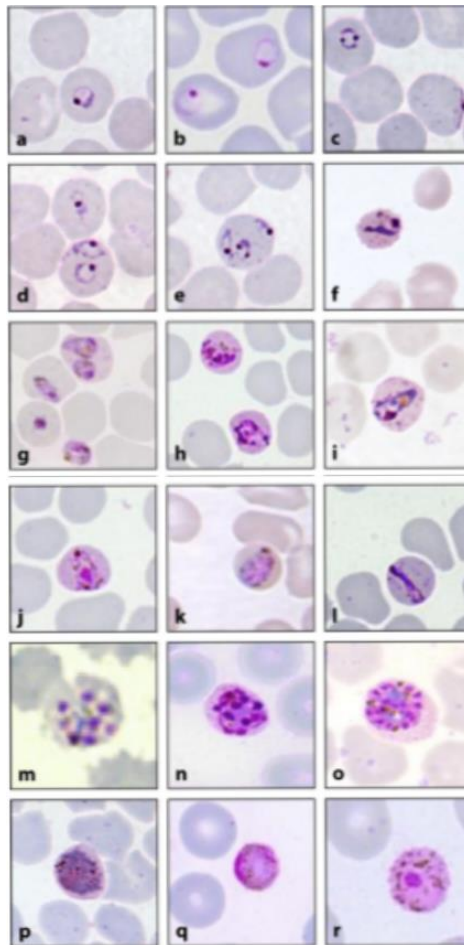


Sumber : Pedoman Teknis Pemeriksaan Parasit Malaria, 2017
Gambar 2.4 *Plasmodium malariae*

5). *Plasmodium knowlesi*

Struktur morfologi *Plasmodium knowlesi* meliputi sporozoit, merozoit, trophozoit, skizon, dan gametosit. Setiap tahap perkembangan *Plasmodium knowlesi* memiliki kemiripan dengan *Plasmodium falciparum* dan *Plasmodium malariae* dalam hal penampakan morfologi. Pada tahap merozoit (atau yang sering disebut tahap cincin), *Plasmodium knowlesi* menunjukkan kemiripan morfologi dengan *Plasmodium falciparum*. Ini terlihat dari keberadaan titik kromatin ganda, infeksi ganda atau lebih dalam satu sel darah merah, dan tidak adanya pembesaran pada sel darah merah yang terinfeksi. Sementara itu, tahap trophozoit *Plasmodium knowlesi* mirip dengan morfologi *Plasmodium malariae*, khususnya dalam bentuk trophozoit yang berbentuk seperti pita. Persamaan morfologi ini menjadi tantangan dalam identifikasi dan diagnosis malaria karena *Plasmodium knowlesi*.

Selain itu, pada infeksi *Plasmodium knowlesi*, gejala demam muncul setiap 27 jam meskipun tingkat parasitemia rendah dan sulit terdeteksi melalui mikroskop (Saroh dkk, 2019).



Sumber : Saroh dkk, 2019

Gambar 2.5 *Plasmodium knowlesi*

d. Siklus hidup

1). Pada nyamuk

Tahap reproduksi seksual dari siklus *Plasmodium* terjadi di lambung nyamuk. Setelah nyamuk *Anopheles* betina menghisap darah dari penderita malaria, gametosit jantan melepaskan 4-8 flagel. Dengan bantuan flagel ini, gametosit jantan bergerak menuju gametosit betina untuk melakukan pembuahan. Setelah pembuahan terjadi, hasilnya menembus dinding lambung nyamuk dan membentuk kista sepanjang dinding lambung. Ketika kista ini pecah, sporozoit akan dilepaskan dan masuk ke kelenjar liur nyamuk, siap untuk menginfeksi manusia. Waktu yang diperlukan mulai dari saat gametosit memasuki nyamuk hingga terbentuknya sporozoit adalah sekitar 1-2 minggu, bergantung pada jenis

Plasmodium dan kondisi suhu lingkungan (Pedoman Teknis Pemeriksaan Parasit Malaria, 2017).

2). Pada manusia

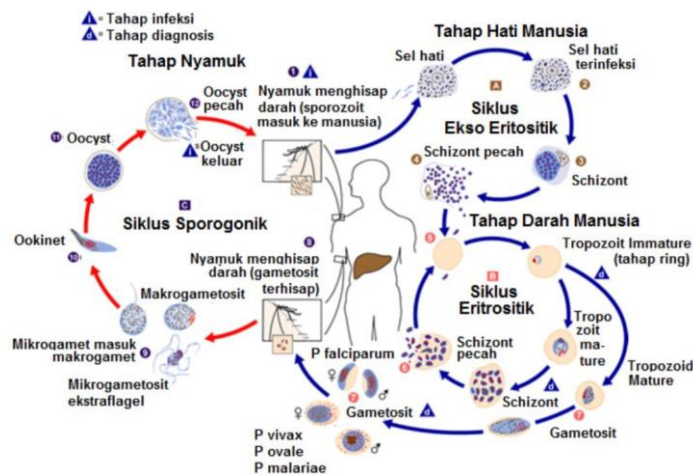
a). Fase Hati

Jika nyamuk *Anopheles* betina yang terinfeksi menggigit manusia, parasit malaria akan ditransmisikan kepada orang tersebut. Parasit ini mengikuti aliran darah dan memasuki sel hati. Waktu yang dibutuhkan dari saat sporozoit masuk ke tubuh hingga mencapai sel hati sekitar 30 menit. Dalam rentang waktu 7-21 hari, parasit akan tumbuh dan berkembang di dalam sel hati, mengisinya sepenuhnya sebelum akhirnya sel hati pecah dan parasit memasuki aliran darah, menginfeksi sel darah merah. Proses ini berlaku untuk infeksi *Plasmodium falciparum* dan *Plasmodium malariae*.

Pada kasus infeksi *Plasmodium vivax* dan *Plasmodium ovale*, sejumlah parasit tetap berada dalam keadaan dorman di hati dan tidak aktif secara reproduktif. Parasit dalam keadaan dorman ini dapat menyebabkan kambuhnya penyakit pada pasien yang terinfeksi *Plasmodium vivax* dan *Plasmodium ovale* (Pedoman Teknis Pemeriksaan Parasit Malaria, 2017).

b). Fase Sel Darah Merah

Fase ini merupakan bagian dari siklus aseksual. Saat merozoit meninggalkan sel hati, mereka membebaskan trophozoit yang akan menginfeksi sel darah merah. Trophozoit ini terus berkembang menjadi skizon. Skizon kemudian berkembang menjadi merozoit dan meledak untuk melepaskan trophozoit. Siklus ini akan berulang hingga tiga kali. Sebagian dari merozoit akan mengalami perubahan menjadi bentuk gametosit, yang jika dihisap oleh nyamuk *Anopheles* betina, akan siap untuk melakukan reproduksi seksual di dalam tubuh nyamuk (Pedoman Teknis Pemeriksaan Parasit Malaria, 2017).



Sumber : CDC, 2017

Gambar 2.6 Siklus hidup *Plasmodium*

e. Gejala klinis

Pada individu yang terkena malaria, beberapa gejala klinis yang dapat muncul adalah sebagai berikut:

- 1) Demam dengan suhu tubuh yang meningkat.
- 2) Rasa sakit pada bagian kepala.
- 3) Sensasi menggigil atau menggigil-gigil.
- 4) Rasa nyeri menyebar ke seluruh tubuh.

Dalam beberapa kasus, gejala yang muncul meliputi mual, muntah, dan gangguan pencernaan. Gejala-gejala ini seringkali menyerupai penyakit lain, sehingga diperlukan pemeriksaan laboratorium untuk memastikan diagnosis. Menegakkan diagnosis malaria pada seseorang yang sebelumnya telah mengalami serangan penyakit serupa menjadi suatu tantangan. Hal ini karena tubuh penderita telah beradaptasi dengan penyakit tersebut, sehingga gejala klinisnya tidak selalu terjadi secara jelas. Kondisi serupa juga bisa dialami oleh orang yang sebelumnya telah melakukan pengobatan sendiri. Gejala yang muncul mungkin hanya berupa sedikit demam dan sakit kepala ringan (Pedoman Teknis Pemeriksaan Parasit Malaria, 2017).

f. Diagnosis Laboratorium penderita malaria

Malaria dapat didiagnosis melalui penggunaan mikroskopis dan tes *Rapid Diagnostic Test* (RDT).

1). Diagnosis dengan mikroskop cahaya

Pemeriksaan dengan menggunakan sediaan darah yang diwarnai dengan pewarna giemsa tetap menjadi metode standar untuk diagnosis rutin malaria hingga saat ini. Pemeriksaan sediaan darah tebal melibatkan pemeriksaan 100 lapangan pandang mikroskop dengan pembesaran 500-600 yang setara dengan 0,20 μ l darah. Sedangkan pada sediaan darah tipis, langkah awal melibatkan penghitungan jumlah eritrosit per lapangan pandang mikroskop dan memastikan jumlah total eritrosit yang ada. Kemudian, jumlah parasit stadium aseksual dihitung dalam minimal 25 lapangan pandang mikroskop (Pedoman Teknis Pemeriksaan Parasit Malaria, 2017).

2). Pemeriksaan Rapid Diagnostik Test (RDT)

Metode uji ini menggunakan deteksi antigen dari parasit malaria yang larut dalam darah menggunakan teknik imunokromatografi. Prinsip dasar dari uji imunokromatografi melibatkan pergerakan cairan di atas permukaan membran nitroselulosa. Tes ini bergantung pada proses pengikatan antigen dari darah perifer oleh antibodi monoklonal yang terhubung dengan zat pewarna atau partikel emas pada fase yang bergerak. Antibodi monoklonal lainnya ditempatkan di dalam strip nitroselulosa sebagai fase diam. Apabila darah penderita mengandung antigen yang spesifik, maka kompleks antigen-antibodi akan berpindah dengan fase bergerak sepanjang strip nitroselulosa dan akan terikat oleh antibodi monoklonal di fase diam, terlihat sebagai garis berwarna (Pedoman Teknis Pemeriksaan Parasit Malaria, 2017).

2. Trombositopenia

a. Jumlah Trombosit

Trombosit merupakan sel yang memiliki peran penting dalam proses pembekuan darah saat terjadi luka atau perdarahan di dalam pembuluh darah. Rentang jumlah trombosit yang normal pada orang dewasa berkisar antara 150.000 hingga 400.000 trombosit per mikroliter darah. Apabila seseorang memiliki jumlah trombosit di bawah 150.000 per mikroliter darah, maka kondisinya disebut trombositopenia, sementara jumlah trombosit di atas 400.000 per mikroliter darah disebut Trombositosis. Umur trombosit dalam

sirkulasi darah berkisar antara 5 hingga 9 hari. Trombosit yang sudah tua atau rusak akan dihapus dari aliran darah oleh limpa dan digantikan oleh trombosit yang baru (Durachim dkk, 2018).

b. Kejadian trombositopenia

Trombositopenia terjadi ketika jumlah trombosit dalam darah menurun di bawah batas normal yang ditetapkan, yaitu kurang dari 150.000/ μ l (Durachim dkk, 2018). Kondisi ini bisa dipicu oleh beberapa faktor, termasuk penurunan produksi trombosit, peningkatan destruksi trombosit, dan penggunaan berlebihan trombosit oleh tubuh. Penurunan jumlah trombosit terkait dengan peningkatan penyerapan sel darah dalam limpa. Limpa bertindak sebagai organ penyaring dan penyimpanan trombosit, yang dapat dilepaskan saat dibutuhkan. Dalam infeksi oleh parasit *Plasmodium*, eritrosit yang terinfeksi cenderung menempel pada eritrosit lain dan trombosit, mengalami proses sekuestrasi ke dalam limpa. Ini mengakibatkan kerusakan dan penurunan jumlah trombosit karena eritrosit terinfeksi, eritrosit sehat, dan trombosit ikut hancur. Keadaan trombositopenia sering terjadi pada penderita malaria *falciparum* karena kemampuan *Plasmodium falciparum* dalam mengubah permukaan eritrosit terinfeksi dengan tonjolan yang disebut knob, yang membantu eritrosit terinfeksi menempel pada eritrosit di sekitarnya (Handayanti dkk, 2019).

Saat terjadi infeksi malaria, keberadaan *Plasmodium* di dalam tubuh akan merangsang sistem imun untuk memberikan perlindungan bagi tubuh dengan cara mengaktivasi sel limfosit T dan makrofag, disertai dengan pembentukan ROS (Reaktif Oksidan Spesies) yaitu radikal bebas yang bersifat oksidatif. Radikal bebas juga dibentuk oleh sel sel fagosit berfungsi untuk melawan plasmodium yang terdapat dalam sel darah merah sehingga membantu proses eliminasi *Plasmodium*, akan tetapi radikal bebas yang terbentuk mampu melisiskan eritrosit normal serta merusak endotel berbagai organ termasuk trombosit. Dengan demikian radikal bebas yang bersifat oksidatif menjadi salah satu penyebab trombositopenia pada penderita malaria (Mulyastuti dkk, 2004).

c. Metode Pemeriksaan Trombosit

Beberapa metode untuk menghitung jumlah trombosit meliputi metode hitung manual, langsung/tidak langsung dan otomatis.

1). Pemeriksaan trombosit cara manual

Metode terbaik untuk menghitung trombosit secara manual adalah dengan menggunakan mikroskop. sampel diencerkan dengan ammonium oksalat 1:100. Faktor pengenceran yang lebih kecil dapat digunakan jika jumlah trombosit diketahui rendah. Selain masalah teknis atau pengenceran yang tidak akurat, penyebab utama kesalahan adalah pencampuran yang merata dan adanya perlekatan atau agregasi (Warinita Indah, 2018).

a). Menghitung trombosit dengan metode Rees – Ecker

Suatu pemeriksaan hitung jumlah trombosit yang menggunakan larutan zat warna Brilliant Cresyl Blue. Dengan larutan Rees-Ecker darah diencerkan, sehingga trombosit akan tampak kebiru – biruan, setelah itu trombosit dihitung pada kamar hitung dan dilihat di bawah mikroskop. Komposisi Rees – Ecker terdiri dari Natrium sitrat 3,8 %, Formaldehida 40 % 2 ml, brilliant Cresyl Blue 30 mg dan aquadest 100 ml (Warinita Indah, 2018).

b). Menghitung trombosit tidak langsung dengan metode Fonio

Metode fonio untuk menghitung trombosit tidak dengan membandingkan jumlah eritrosit dengan trombosit, Namun jumlah eritrosit itulah yang sebenarnya dihitung. Cara ini sekarang tidak digunakan lagi karena tidak praktis, karena perlu menghitung jumlah trombosit, juga harus dilakukan hitung eritrosit. Sediaan apus darah yang diwarnai dengan pewarna Wright, Giemsa atau May Grunwald digunakan dalam metode tidak langsung. Jumlah sel trombosit dihitung pada bagian sediaan dimana eritrosit tersebar secara merata dan tidak saling tumpang tindih. Penghitungan trombosit secara tidak langsung yang menggunakan sediaan apus dilakukan dalam 10 lpmi x 2000 atau 20 lpmi x 1000 memiliki sensitifitas dan spesifisitas yang

baik untuk populasi trombosit normal dan tinggi. (Warinita Indah, 2018).

2). Hitung Trombosit secara otomatis

Penghitungan sel otomatis dapat menghitung trombosit, sel darah putih dan sel darah merah secara langsung. Hematologi analyzer biasanya menggunakan sampel darah yang ditambahkan asam etilen diamintetraasetat (EDTA). Sebagian besar alat hematologi analyzer menghitung sel darah merah dan trombosit secara bersama tetapi, keduanya dibedakan berdasarkan ukuran. Partikel kecil dihitung sebagai trombosit dan partikel yang besar dihitung sebagai eritrosit. Akan tetapi hematologi analyzer juga dapat mengalami kesalahan dalam beberapa kasus, misal fragmentasi sel darah merah yang berat, jumlah sel darah putih lebih dari $100.000/\mu\text{l}$, cairan pengencer berisi partikel-partikel eksogen, sampel plasma didiamkan terlalu lama sewaktu pemrosesan, atau apabila trombosit saling melekat (Warinita Indah, 2018).

B). Kerangka konsep

