

BAB II

TINJAUAN PUSTAKA

2.1 Pengertian Gigi Tiruan Sebagian Lepas

Gigi tiruan sebagian lepasan adalah suatu alat yang berfungsi untuk mengembalikan beberapa gigi asli yang hilang dengan dukungan utama adalah jaringan lunak di bawah plat dasar serta dukungan tambahan dari gigi asli yang masih tertinggal daerah terpilih sebagai gigi penyangga (Lengkong;dkk, 2015). Gigi tiruan yang menggantikan satu atau lebih gigi yang hilang, tetapi tidak semua gigi serta jaringan sekitarnya dan didukung oleh sisa gigi dan jaringan dibawahnya, serta dapat dilepas dan dipasang sendiri oleh pasien (Gunadi;dkk, 1991).

2.2 Fungsi Gigi Tiruan Sebagian Lepas

Gigi tiruan memiliki fungsi untuk mengembalikan fungsi pengunyahan, memulihkan fungsi bicara, memperbaiki estetika, serta mempertahankan jaringan mulut yang masih ada agar tetap sehat. Fungsi gigi tiruan dapat diuraikan sebagai berikut (Langkir A;dkk, 2015).

2.2.1 Mengembalikan Fungsi Pengunyahan

Pola kunyah penderita yang sudah kehilangan sebagian gigi biasanya mengalami perubahan. Kehilangan beberapa gigi terjadi pada kedua rahang, tetapi pada sisi sama, maka pengunyahan akan dilakukan semaksimal mungkin oleh geligi asli pada sisi lainnya. Dalam hal seperti ini, tekanan kunyah akan dipikul satu sisi atau sebagian saja. Setelah pasien memakai protesa, ternyata ia merasakan perbaikannya. Perbaikan ini terjadi karena sekarang tekanan kunyah dapat disalurkan secara lebih merata keseluruh bagian jaringan pendukung. Dengan demikian protesa ini berhasil mempertahankan atau meningkatkan efisiensi kunyah (Gunadi;dkk, 1991).

2.2.2 Memperbaiki Fungsi Bicara

Jika seseorang telah kehilangan gigi, terutama pada gigi anterior mempengaruhi fungsi bicara bagi penderita. Kesulitan bicara dapat timbul, meskipun hanya bersifat sementara. Dalam hal ini gigi tiruan dapat meningkatkan dan memulihkan kemampuan bicara, artinya penderita mampu kembali mengucapkan kata-kata dan berbicara dengan jelas, terutama bagi lawan bicaranya (Gunadi;dkk, 1991).

2.2.3 Memperbaiki Estetika

Alasan utama seorang pasien mencari perawatan prostodontik biasanya karena masalah estetika, baik yang disebabkan hilangnya, berubah bentuk, susunan, warna maupun berjejalnya gigi geligi. Mereka yang kehilangan gigi depan, biasanya wajah dengan bibir masuk ke dalam, sehingga wajah menjadi depresi pada dasar hidung dan dagu menjadi tampak lebih kedepan. Selain itu, timbul garis yang berjalan dari lateral sudut bibir dan lipatan-lipatan yang tidak sesuai dengan usia penderita. Setelah pasien menggunakan gigi tiruan akan menggantikan dukungan bibir terhadap wajah, sehingga masalah-masalah yang timbul akibat kehilangan gigi dapat teratasi (Gunadi;dkk, 1991).

2.2.4 Mempertahankan Jaringan Mulut

Pasien yang menggunakan gigi tiruan dapat terbantu mencerna dengan baik, menjaga gigi yang masih ada agar tidak hilang, dan mencegah resorpsi yang berlebih pada tulang alveolar (Siagian, 2016).

2.3 Komponen Gigi Tiruan Sebagian Lepas

2.3.1 Basis Gigi Tiruan Sebagian Lepas

Basis gigi tiruan disebut juga dasar atau sadel. Yang merupakan bagian yang menggantikan tulang alveolar yang sudah hilang dan berfungsi mendukung gigi tiruan (Gunadi;dkk, 1991). Fungsi Basis gigi tiruan yaitu mendukung gigi tiruan, menyalurkan tekanan oklusal ke jaringan pendukung atau penyangga gigi tiruan, memenuhi faktor estetika, memberikan stimulasi kepada jaringan yang berada di bawah dasar gigi tiruan, serta memberikan retensi dan stabilisasi kepada gigi tiruan (Gunadi;dkk, 1991).

2.3.2 Elemen gigi tiruan

Elemen gigi tiruan merupakan bagian yang digunakan untuk menggantikan gigi yang hilang. Untuk pemilihan elemen gigi anterior dan posterior harus memperhatikan faktor-faktor sebagai berikut: (Gunadi;dkk, 1991).

1. Ukuran

Ukuran harus sesuai dengan gigi sebelumnya, bila ruang pada gigi asli yang tidak sesuai lagi biasanya penyusunan gigi di buat diastema atau berjejal. Faktor-faktor yang harus diperhatikan dalam pemilihan ukuran elemen gigi yaitu; panjang gigi, lebar gigi, bentuk gigi, bentuk muka, jenis kelamin, umur, tekstur permukaan gigi dan warna. Jika laki laki ukuran terlihat lebih besar, untuk perempuan ukurannya lebih kecil supaya terlihat feminim (Gunadi;dkk, 1991).

2. Bentuk gigi

Untuk pemilihan bentuk gigi tiruan hendaknya disesuaikan dengan gigi asli yang masih ada dan dapat dilihat dari bentuk muka, jenis kelamin dan umur penderita. Terdapat tiga bentuk wajah yaitu persegi, oval dan segitiga. Bentuk permukaan labial gigi depan biasanya dipilih sesuai dengan bentuk profil wajah pasien yang bersangkutan. Bentuk gigi pria lebih tajam, lebih besar, permukaan labial khas, wanita lebih bulat, lebih kecil dan permukaan labialnya halus/licin (Gunadi;dkk 1991).

3. Warna gigi

Untuk pemilihan warna gigi biasanya warna disesuaikan dengan warna gigi yang masih ada atau tersisa. Tetapi pada umumnya pemilihan warna gigi antara kuning sampai kecoklatan, putih sampai ke abu-abuan (Gunadi;dkk, 1991).

4. Ketentuan penyusunan elemen gigi

Ada pun ketentuan-ketentuan dalam penyusunan elemen gigi tiruan di antaranya yaitu (Watt,D.M, 1992):

- a. Gigi tiruan hendaknya menempati posisi yang sama seperti yang ditempati gigi asli, walaupun dapat dibuat beberapa *modifikasi* pada kasus-kasus gigi yang sebelumnya mempunyai posisi yang buruk dan tidak beraturan.

- b. Gigi harus tampak seperti tumbuh keluar dari *prosesus alveolaris* pada pasien yang mempunyai gigi asli. Pada *prosesus alveolaris* yang condong ke depan, gigi disusun lebih tegak dan condong ke dalam.
- c. Sumbu panjang gigi *incisive* dari apeks ke tepi *incisal* hendaknya mengarah ke garis tengah dan sudut kecondongan berbeda dari gigi yang satu ke gigi berikutnya.
- d. Gigi anterior atas hendaknya disusun sedemikian rupa hingga tepi *incisal* mengikuti kelengkungan bibir bawah ketika tersenyum.
- e. Pada wajah yang lebar dan persegi, penyusunan gigi anteriornya teratur. Pada wajah yang sempit dan berbentuk segitiga, gigi-gigi perlu disusun dengan sedikit rotasi atau tumpang tindih diantara gigi *incisive* satu dan *incisive* dua.
- f. Jika telah ditetapkan untuk penyusunan gigi-gigi anterior secara tidak teratur, harus diperhatikan bahwa tonjolan gigi *caninus* terletak satu bidang frontal dan berjarak sama dari bidang median.
- g. Jika gigi disusun dengan celah-celah, harus berhati-hati untuk menghindari suara berdesis dan tersangkutnya makanan. Tes fonetik harus dilakukan untuk meyakinkan bahwa tidak terjadi suara desis. Secara umum celah gigi atas lebih mudah diterima dari pada celah diantara gigi bawah yang jarang diperlukan (Watt,D.M, 1992).

2.3.3 Cengkeram

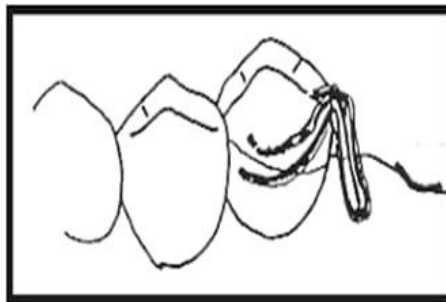
Cengkeram kawat merupakan jenis cengkeram yang lengannya terbuat dari kawat. Ukuran dan jenis yang sering dipakai adalah bulat dengan diameter 0,7 mm untuk gigi anterior dan 0,8 mm untuk gigi posterior (Gunadi;dkk, 1991). Cengkeram kawat berfungsi sebagai retensi, stabilisasi dan dukungan bagi gigi tiruan. Retensi bertujuan untuk menahan gigi tiruan agar tidak terangkat ke *oklusal* atau melawan gaya gaya *vertikal*, sedangkan fungsi stabilisasi yaitu untuk menahan gigi tiruan agar tidak bergerak oleh gaya-gaya *horizontal* (Gunadi;dkk, 1991). Cengkeram kawat di bagi menjadi beberapa bentuk yaitu (Gunadi;dkk, 1991):

a. Cengkeram kawat *oklusal*

Kelompok ini disebut juga *circumferensial type clasp*, dengan bentuk bentuk antara lain:

1. Cengkeram Tiga Jari

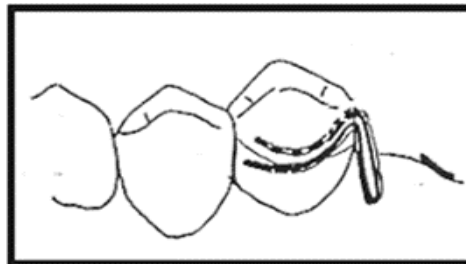
Berbentuk seperti *akers clasp*, cengkeram ini dibentuk dengan jalan menyoldir lengan lengan kawat pada sandaran atau menanamnya ke dalam basis.



Gambar 2.1 Cengkeram Tiga Jari (Gunadi;dkk, 1991)

2. Cengkeram Dua Jari

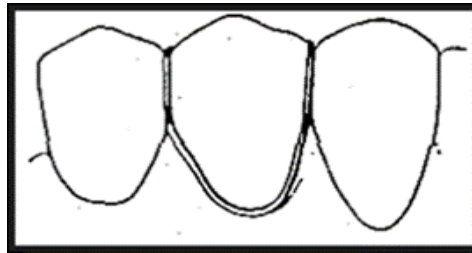
Berbentuk seperti *akers clasp* tetapi tanpa sandaran, cengkeram ini dengan sendirinya berfungsi retensi saja pada protesa dukungan jaringan.



Gambar 2.2 Cengkeram Dua Jari (Gunadi;dkk, 1991).

3. Cengkeram *full jackson*

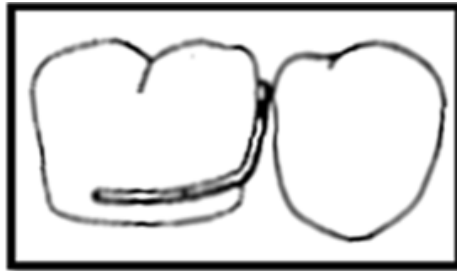Indikasi pemakaian cengkeram ini pada gigi posterior yang mempunyai kontak yang baik di bagian mesial dan distal.



Gambar 2.3 Cengkeram *Full Jackson* (Gunadi;dkk, 1991).

4. Cengkeram *half jackson*

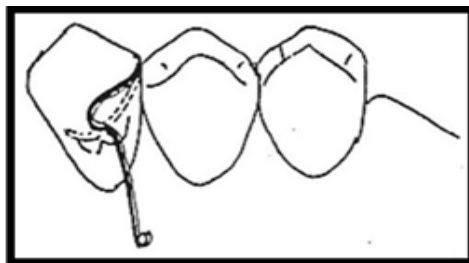
Cengkeram ini disebut cengkeram satu jari atau cengkeram c. Indikasi dari cengkeram ini biasanya dipakai pada gigi posterior yang memiliki kontak yang baik dibagian mesial dan distal.



Gambar 2.4 Cengkeram *Half Jackson* (gunadi;dkk, 1991)

5. Cengkeram S

Berbentuk seperti huruf S, cengkeram ini bersandar pada *cingulum* gigi *caninus*, bila ruang *interoklusal* nya cukup.



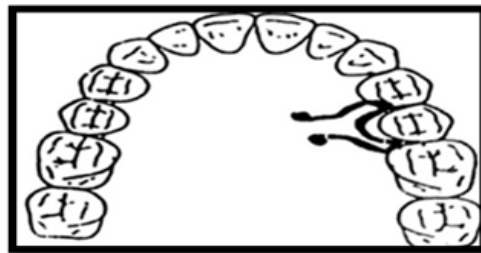Gambar 2.5 Cengkeram S (Gunadi;dkk, 1991).

b. Cengkeram kawat gingival

Cengkeram yang biasa disebut *bar type clasps* ini bersal dari basis gigi tiruan atau dari arah *gingiva*, diantaranya:

1.) Cengkeram *meacock*

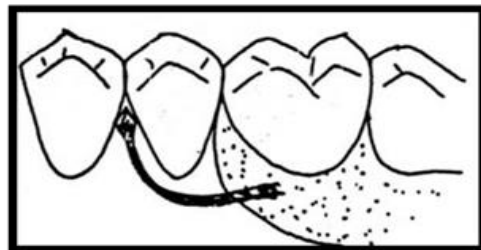
Pemakaian sama seperti cengkrum panah *anker* dan disebut *Ball Retainer Clasp*.



Gambar 2.6 Cengkeram Meacock (Gunadi;dkk, 1991).

2.) Cengkeram panah *anker*

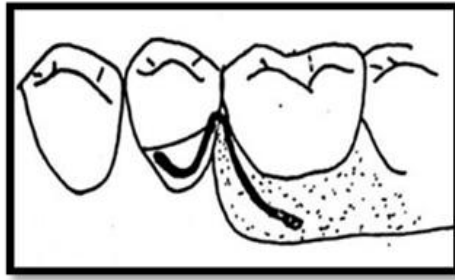
Merupakan cengkeram *interdental* atau *proksimal*. Tersedia juga dalam bentuk siap pakai yang disolder pada kerangka atau di tanam dalam basis.



Gambar 2.7 Cengkeram Panah Anker (Gunadi;dkk, 1991)

3.) Cengkeram C

Lengan retentive cengkeram ini seperti *Half jackson* dengan pangkal di tanam di basis.



Gambar 2.8 Cengkeram C (Gunadi;dkk, 1991).

2.4 Desain Gigi Tiruan Sebagian Lepas

Pembuatan desaian merupakan salah satu tahap penting dan merupakan salah satu faktor penentu keberhasilan atau kegagalan sebuah gigi tiruan (Gunadi;dkk, 1995).

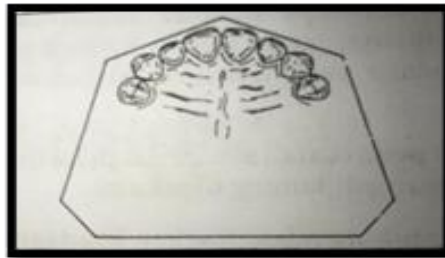
Dalam pembuatan desain ada empat tahap yaitu:

1. Menentukan kelas dari masing masing daerah tak bergigi

Menentukan klasifikasi dari daerah tidak bergigi, Edward Kennedy membagi keadaan daerah tidak bergigi menjadi empat kelas yaitu:

- a. Kelas I

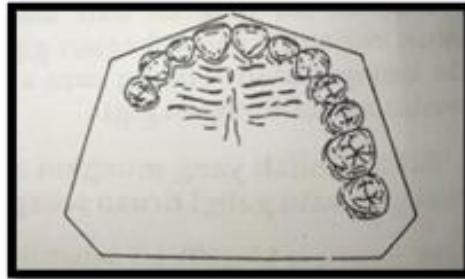
Daerah tak bergigi terletak di bagian posterior dari gigi yang masih ada dan berada pada ke dua sisi rahang (*bilateral*) (Gunadi;dkk, 1991)



Gambar 2.9 Kelas I (Gunadi;dkk, 1991).

- b. Kelas II

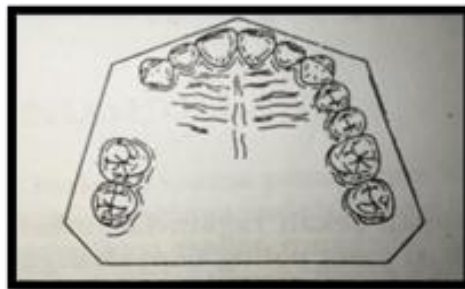
Daerah tak bergigi terletak di bagian posterior dari gigi yang masih ada, tetapi berada hanya pada salah satu sisi rahang saja (*unilateral*) (Gunadi;dkk, 1991).



Gambar 2.10 Kelas II (Gunadi;dkk, 1991).

c. Kelas III

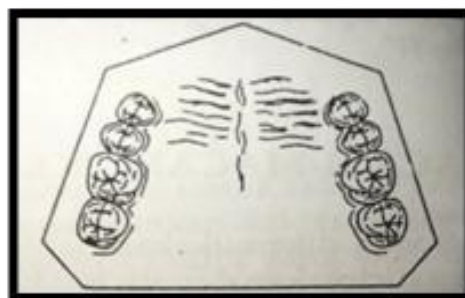
Daerah tak bergigi terletak di antara gigi-gigi yang masih ada di bagian posterior maupun anterior dan *unilateral* (Gunadi;dkk, 1991).



Gambar 2.11 Kelas III (Gunadi;dkk, 1991).

d. Kelas IV

Daerah tak bergigi terletak pada bagian anterior dari gigi-gigi yang masih ada dan melewati garis tengah rahang (Gunadi;dkk, 1991).



Gambar 2.12 Kelas IV (Gunadi;ddk, 1991)

2. Menentukan macam dukungan dari setiap sadel

Bentuk daerah tak bergigi ada dua macam yaitu daerah tertutup (*paradental*) dan daerah berujung bebas (*free end*). Ada tiga pilihan untuk dukungan sadel *paradental*, yaitu dukungan dari gigi, dari *mukosa* atau dari gigi dan *mukosa* (kombinasi). Sebaliknya, untuk sadel berujung bebas, dukungan bisa berasal dari *mukosa* atau dari gigi dan *mukosa* (kombinasi). Dukungan terbaik untuk protesa sebagian lepasan hanya dapat diperoleh bila faktor-faktor berikut ini diperhatikan dan dipertimbangkan. Faktor-faktor tersebut adalah keadaan jaringan pendukung, panjang sadel, jumlah sadel, dan keadaan rahang yang akan dipasangkan gigi tiruan (Gunadi;dkk, 1995).

3. Menentukan jenis penahan

Penahan merupakan bagian dari gigi tiruan sebagian lepasan yang berfungsi memberikan retensi (Gunadi,dkk,1991). Ada dua macam penahan yaitu, penahan langsung (*direct retainer*) dan penahan tak langsung (*indirect retainer*). Ada beberapa faktor yang perlu diperhatikan untuk menentukan penahan (Gunadi;dkk, 1995). diantaranya yaitu:

- a. Dukungan dari sadel,
- b. Stabilisasi gigi tiruan,
- c. Estetika.

4. Menentukan jenis konektor

Pada gigi tiruan sebagian lepasan akrilik. Konektor yang dipakai biasanya berbentuk plat. Plat berbentuk *horse shoe* atau tapal kuda digunakan pada kasus kehilangan satu gigi atau lebih dari gigi anterior dan posterior. Plat berbentuk *full plate* digunakan pada kasus kelas I dan II Kennedy dengan perluasan bagian distal dan sandaran *oklusal* (Gunadi;dkk, 1995).

2.5 Macam macam gigi tiruan sebagian lepasan

Terdapat tiga jenis gigi tiruan sebagian lepasan yang dibedakan menurut bahan gigi tiruannya yaitu:

2.5.1 Gigi tiruan sebagian lepasan akrilik

Resin akrilik adalah suatu polimer sintesis yang terbuat dari resin dan merupakan rangkaian panjang dari monomer *metacrylate* yang berulang. Resin akrilik adalah bahan basis gigi tiruan lepasan dengan polimerisasi yang digunakan dokter gigi dalam melayani pasien (Naini A, 2011). Indikasi pemakaian resin akrilik yaitu sebagai alat untuk menyelesaikan masalah *estetik* dan *fonetik*, karena alasan keuangan oleh pasien, resin ini di pilih sebagai bahan basis *protesa*. Kelebihan bahan resin akrilik yaitu warna harmonis dengan jaringan sekitarnya dan dapat di reparasi. Kekurangan pada resin akrilik yaitu penghantar panas yang buruk, mudah terjadi abrasi pada saat di bersihkan serta dapat menyerap cairan mulut yang dapat menyebabkan bau tidak sedap (Gunadi;dkk, 1991).

2.5.2 Gigi tiruan sebagian lepasan kerangka logam

Gigi tiruan kerangka logam (*frame*) lebih ideal dibandingkan akrilik, karena dapat dibuat lebih sempit, lebih tipis, lebih kaku dan lebih kuat, sehingga dapat dibuat desain yang ideal (Leggogeny dan Masulili, 2015). Indikasi pemakaian pada basis kerangka logam yaitu penderita yang hipersensitif terhadap resin akrilik. Kelebihan dari bahan basis kerangka logam yaitu dapat menghantarkan panas yang baik serta tidak menyerap cairan mulut sehingga tidak mudah berbau. Kekurangan basis kerangka logam yaitu tidak dapat di reparasi apa bila patah dan warna basis kerangka logam tidak harmonis dengan warna jaringan di sekitar mulut (Gunadi;dkk, 1991).

2.5.3 Gigi tiruan sebagian lepasan *flexy*

Gigi tiruan sebagian lepasan *flexy* merupakan polimer kristalin, karena rantai rantai polimernya dapat tersusun teratur dalam tingkatan tertentu yang menyerupai struktur kristal dalam logam. Kristalin yang tinggi menghasilkan sifat kekakuan

tinggi, ketahanan abrasi dan kapasitas absorpsi air yang lebih kecil (Yunisa;dkk, 2015). Indikasi pemakaian pada basis gigi tiruan *flexy* yaitu penderita yang hipersensitif terhadap resin akrilik dan logam. Kelebihan dari gigi tiruan *flexy* yaitu kekuatan fisik yang tinggi, resisten terhadap suhu dan bahan kimia, serta sifatnya yang elastis. Kekurangan basis gigi tiruan *flexy* yaitu berubah warna dan sulit di reparasi.

2.6 Retensi Dan Stabilisasi

2.6.1 Retensi

Retensi merupakan kemampuan gigi tiruan melawan gaya gaya pemindah yang cenderung memindahkan protesa ke arah *oklusal*. Contoh gaya pemindah adalah aktivitas otot-otot pada saat bicara, pengunyahan, tertawa, menelan, batuk, bersin, makanan lengket atau gravitasi untuk gigi tiruan atas. Retensi gigi tiruan lepasan biasanya berupa cengkeram, sedangkan pada gigi tiruan cekat diperoleh dari friksi antara permukaan dalam mahkota dengan gigi penahannya (Gunadi;dkk, 1991).

2.6.2 Stabilisasi

Stabilisasi merupakan gaya untuk melawan pergerakan gigi tiruan dalam arah *horizontal*. Dalam hal ini semua bagian cengkeram berperan, kecuali bagian terminal (ujung) lengan relatif. Dibanding yang berbentuk batang, cengkeram *Cirkumferensial* memberikan memberikan stabilisasi lebih baik, karena mempunyai sepasang bahu yang tegar dan lengan retensif yang lebih fleksibel (Gunadi,dkk, 1991). Faktor-faktor stabilisasi cengkeram antara lain:

1. Permukaan *oklusal*

Permukaan *oklusal* adalah bagian permukaan gigi tiruan yang berkontak atau hampir berkontak dengan permukaan yang sesuai dari gigi tiruan lawan atau gigi asli. Mekanisme permukaan *oklusal* saat pembuatan cengkeram harus memperhatikan *oklusal* dan *interdental* nya, jika cengkeram terletak pada permukaan *oklusal* dan tidak terletak pada *interdental* maka cengkeram akan mengganggu mastikasi, protesa tidak stabil dan tidak cekat

2. Permukaan cetakan

Permukaan cetakan adalah bagian dari permukaan gigi tiruan yang konturnya ditentukan oleh cetakan. Bagian ini mencakup tepi gigi tiruan yang terbentang ke permukaan mukosa. Mekanisme permukaan cetakan saat mencetak model atau menduplikat model kerja harus memperhatikan permukaan cetakan jika cetakan tidak sesuai atau ada bagian yang tidak tercetak maka saat cengkeram sudah dibuat akan tidak stabil jika sudah dipasangkan ke mulut pasien (Gunadi;dkk, 1991).

2.7 Prosedur pembuatan gigi tiruan sebagian lepasan dari bahan akrilik

Pada pembuatan gigi tiruan sebagian lepasan akrilik dilakukan tahap-tahap sebagai berikut:

1. Model kerja

Model kerja adalah hasil dari cetakan negatif yang dicor menggunakan *moldano/dental stone*. Model kerja dibersihkan agar mempermudah pembuatan gigi tiruan sebagian lepasan (Gunadi;dkk, 1995).

2. Survey model

Prosedur ini merupakan penentuan lokasi dari garis luar (*outline*) kontur terbesar, posisi gigi dan jaringan disekitarnya pada model kerja. Tujuannya untuk menentukan daerah-daerah *undercut* yang tidak menguntungkan serta arah pemasangan dan pemasangan dan pelepasan gigi tiruan (Gunadi;dkk, 1991).

3. *Block out*

Block out merupakan proses menutup daerah *undercut* dengan menggunakan *gips* agar *undercut* yang tidak menguntungkan tidak menghalangi keluar masuknya protesa gigi tiruan (Gunadi;dkk, 1991).

4. Transfer desain

Desain merupakan rencana awal yang berfungsi sebagai panduan dalam pembuatan gigi tiruan. Setelah menentukan desain, desain harus digambar pada model kerja menggunakan pensil (Gunadi;dkk, 1995).

5. Pembuatan *bite rim*

Bite rim adalah pengganti kedudukan gigi dari malam untuk menentukan tinggi dan letak gigitan serta profil pasien. Selembar malam dilunakkan diatas lampu *spritus*, kemudian ditekan pada model kerja untuk membentuk landasan, kemudian selembar *wax* lagi dipanaskan dan digulung sampai berbentuk sebuah silindir membentuk seperti tapal kuda. Kemudian tentukan ukuran dengan patokan lebar galangan gigit anterior 5 mm dan posterior 8-10 mm, tinggi anterior rahang atas 10-12 mm dan posterior 5-7 mm, tinggi anterior rahang bawah 6-8 mm dan tinggi posterior rahang bawah 3-6 mm. (Itjiningsih, 1991).

6. Penanaman okludator

Model kerja dioklusikan dan difiksasi menggunakan *wax* dan diolesi dengan *vaseline*. Plastisin diletakkan dibagian bawah model kerja rahang bawah untuk menyeimbangkan kedudukan model kerja (sejajar pada bidang *vertikal* maupun *horizontal* dari *okludator*). *Gips* diaduk dan diletakkan pada model rahang atas dan tunggu hingga mengeras. Setelah itu aduk kembali *gips* dan letakkan pada rahang bawah dan tunggu hingga mengeras, lalu dirapikan (Itjiningsih, 1991).

7. Pembuatan cengkeram

Cengkeram dibuat menggunakan kawat mengelilingi gigi dan menyentuh sebagian besar kontur gigi untuk memberikan retensi, stabilisasi dan dukungan untuk gigi tiruan sebagian lepasan. Cengkeram harus dibuat berdasarkan retensi, dukungan dan stabilisasi (Gunadi;dkk, 1991).

8. Penyusunan elemen gigi tiruan

Elemen gigi merupakan bagian gigi tiruan sebagian lepasan yang berfungsi menggantikan gigi asli yang hilang, penyusunan elemen gigi tiruan merupakan salah satu hal yang paling penting karena menyangkut hubungan gigi-gigi tersebut dengan gigi yang masih ada (Itjingningsih, 1991). Penyusunan elemen gigi normal dilakukan secara pertahap yaitu gigi anterior atas, anterior bawah, posterior atas dan posterior bawah (Itjingninggsih, 1991).

a. Penyusunan Gigi Anterior Rahang Atas

1) *Incisive* satu rahang atas.

Inklinasi gigi I1 atas membuat sudut 85° dengan bidang *oklusal*, tepi insisal sedikit masuk ke palatal dan terletak di atas linggir rahang.

2) *Incisive* dua rahang atas

Inklinasi gigi I2 atas membuat sudut 80° , tepi insisalnya 2 mm di atas bidang *oklusal* dan terletak di atas linggir rahang.

3) *Caninus* rahang atas

Inklinasi gigi C atas tegak lurus bidang oklusi, bagian servikal tampak lebih menonjol. Ujung *cusp* lebih ke palatal dan menyentuh bidang oklusi dan terletak di atas linggir rahang.

b. Penyusunan Gigi Anterior Rahang Bawah.

1) *Incisive* satu rahang bawah.

Inklinasi gigi I1 bawah *mesio-distal long axis*nya membuat sudut 85° dengan bidang oklusal, inklinasi antero-posterior servikalnya lebih ke lingual. Tepi insisal naik 1-2 mm di atas bidang *oklusal*, dilihat dari bidang *oklusal* tepi insisal terletak di atas linggir rahang.

2) *Incisive* dua rahang bawah

Inklinasi gigi I2 bawah *mesio-distal long axis*nya membuat sudut 80° dengan bidang *oklusal*, inklinasi antero-posterior *long axis*nya tegak lurus bidang *oklusal*, bagian tepi insisal dengan bagian servikal sama jaraknya. Tepi insisal naik 1-2 mm di atas bidang *oklusal* dan terletak di atas linggir rahang.

3) *Caninus* rahang bawah

Inklinasi gigi C bawah *mesio-distal long axis*nya miring atau paling condong, garis luar distalnya tegak lurus pada bidang oklusal. Inklinasi antero-posterior condong ke lingual dan bagian servikal menonjol. Dilihat dari bidang oklusal ujung *cusp* terletak di atas linggir, bagian kontak distal berhimpit dengan garis linggir posterior.

c. Penyusunan Gigi Posterior Rahang Atas.

1) Premolar satu rahang atas.

Inklinasi gigi P1 atas tegak lurus bidang *oklusal*, *cusp* bukal menyentuh bidang *oklusal*. *Cusp* palatal kira-kira 1mm diatas bidang oklusi, *development groove sentral* terletak diatas linggir rahang.

2) Premolar dua rahang atas.

Inklinasi P2 atas tegak lurus bidang *oklusal*, *cusp* bukal dan palatal terletak dibidang *oklusal*, *Development groove sentral* nya terletak diatas linggir rahang.

3) Molar satu rahang atas.

Inklinasi M1 atas condong kedistal, *cusp* mesio-palatal terletak pada bidang oklusi. *Cusp mesio-buccal*, *disto-buccal* dan *disto-palatal* sama tinggi (kira-kira 2 mm diatas bidang *oklusal*).

4) Molar dua rahang atas.

Inklinasi gigi M2 atas condong ke distal, *cusp-cusp* nya terletak pada bidang oblique dari kurva anterior-posterior. Permukaan bukal gigi M2 atas terletak pada kurva *lateral (developmental groove sentral* gigi M1 dan M2 atas sejajar garis median).

d. Penyusunan Gigi Posterior Rahang Bawah.

1) Premolar satu rahang bawah.

Inklinasi gigi P1 bawah *mesio-distal* porosnya tegak lurus bidang oklusi. Inklinalasi anterior-posterior *cusp buccal* nya di fossa sentral antara P1 dan C atas. Dilihat dari bidang oklusal, *cusp* bukalnya berada di atas linggir rahang.

2) Premolar dua rahang bawah.

Inklinasi gigi P2 bawah *mesio-distal* porosnya tegak lurus bidang oklusi. Inklinalasi antero-posterior *cusp* bukal di fossa sentral gigi P1 dan P2 atas. Terlihat adanya *overbite* dan *overjet* saat dilihat dari bidang *oklusal*.

3) Molar satu rahang bawah.

Inklinasi gigi M1 bawah *mesio-distal*, *cusp mesio-buccal* gigi MI atas berada di *groove mesio-buccal* gigi M1 bawah. Inklinalasi anterior-posterior *cusp* bukal gigi MI (*holding cusp*) bawah berada di fossa sentral gigi MI atas.

4) Molar dua rahang bawah

Inklinasi gigi M2 bawah *mesio-distal* dan anterior-posterior dilihat dari bidang *oklusal*, *cusp* bukalnya berada di atas linggir rahang.

9. *Wax contouring*

Wax contouring adalah membentuk dasar gigi tiruan malam sedemikian rupa sehingga harmonis dengan otot-otot orofasial penderita dan semirip mungkin dengan anatomis gusi dan jaringan lunak mulut. Kontur servikal di bentuk 45° menggunakan *lecron*, alur tonjolan akar seperti huruf V, daerah interproksimal sedikit cekung meniru daerah-daerah *interdental* papila sehingga *higienis* untuk mencegah pengendapan plak. Daerah bukal posterior bawah seperti daerah molar dibuat berlekuk, bentuk *ruggae* pada langit langit. Semua permukaan luar gigi tiruan malam dihaluskan dengan kain satin sampai mengkilap.

10. *Flasking*

Flasking adalah proses penanaman model malam kedalam *cuvet* untuk mendapat *mould space*. *Flasking* mempunyai dua metode, yaitu:

a. *Pulling the casting*

Pulling the casting yaitu model gigi tiruan berada di *cuvet* bawah dan seluruh elemen gigi tiruan dibiarkan terbuka, setelah *boiling out*, gigi-gigi akan ikut pada *cuvet* bagian atas. Keuntungannya mudah mengulaskan *separating medium* dan *packing* karena seluruh *mold* terlihat. Kerugiannya terjadi peninggian gigitan sering tidak dapat dihindari.

b. *Holding the casting*

Holding the casting yaitu model gigi tiruan berada di *cuvet* bawah dan semua elemen gigi tiruan ditutup menggunakan *gips*, setelah *boiling out*

akan terlihat ruang sempit setelah pola malam dibuang. Pada waktu *packing* adonan resin akrilik harus melewati bagian bawah gigi untuk mencapai daerah sayap. Kerugian cara ini adalah sulitnya pengulasan *separating medium*, sisa pola malam setelah *boiling out* tidak dapat dikontrol dan ketika *packing* bagian sayap tidak bisa dipastikan terisi akrilik. Keuntungan metode ini peninggian gigitan dapat dicegah (Itjingningsih, 1991).

11. *Boiling out*

Boiling out adalah pembuangan pola malam dengan cara direbus selama 15 menit setelah disiram, tujuannya untuk menghilangkan *wax* dari model yang telah ditanam ke dalam *cuvet* untuk mendapatkan *mould space*.

12. *Packing*

Packing adalah cara mencampur monomer dan polimer resin akrilik, dan mempunyai dua metode:

- a. *Dry methode* adalah mencampur monomer dan polimer langsung di dalam *mould*.
- b. *Wet methode* adalah mencampur monomer dan polimer di luar *mould*, setelah mencapai *dough stage* baru dimasukkan ke dalam *mould*.

13. *Curing*

Curing adalah proses polimerisasi antara polimer dan monomer bila dipanaskan atau ditambahkan suatu zat kimia lain. Berdasarkan polimerisasinya akrilik dibagi menjadi dua macam yaitu *heat curing acrylic* dan *self curing acrylic*.

14. *Deflasking*

Deflasking adalah proses melepaskan gigi tiruan akrilik dari *cuvet* menggunakan tang *gips* untuk memotong bagian *gips* sehingga model dapat di keluarkan secara menyeluruh.

15. *Finishing*

Finishing adalah proses membersihkan sisa-sisa bahan tanam dan bahan akrilik yang berlebih. Dengan cara dibur menggunakan mata bur *freezer* dan *round bur* pada daerah *interdental* sedikit demi sedikit.

16. *Polishing*

Polishing adalah proses akhir dalam pembuatan gigi tiruan akrilik dengan cara menghaluskan dan mengkilapkan gigi tiruan tanpa mengubah konturnya. Untuk mendapatkan permukaan hasil yang halus dan mengkilap dapat menggunakan *black brush* dan *white brush*.

2.8 Ekstrusi gigi

Ekstrusi gigi adalah pergerakan gigi keluar dari *alveolus* dimana akar mengikuti mahkota. Ekstrusi gigi dari soketnya dapat terjadi tanpa resorpsi dan deposisi tulang yang dibutuhkan untuk pembentukan kembali dari mekanisme pendukung gigi. Gigi yang keluar dari *alveolus* menyebabkan mahkota gigi terlihat lebih panjang dan gigi keluar dari bidang oklusi yang normal. Salah satu penyebab *ekstrusi* gigi adalah tidak adanya gigi antagonis (Amin M,N, 2016).

2.9 Linggir Alveolar

Linggir Alveolar adalah jaringan pendukung utama basis gigi tiruan untuk menahan tekanan pengunyahan. Linggir alveolar terdiri dari *mukosa* pada gigi tiruan, submukosa, periosteum dan tulang alveolar dibawahnya. Linggir alveolar akan mengalami penurunan dan perubahan bentuk setelah terjadinya kehilangan gigi pada lengkung rahang yang disebut dengan resorpsi (Rizki T, Ismet D, N, 2020).

2.10 Resorpsi Linggir Alveolar

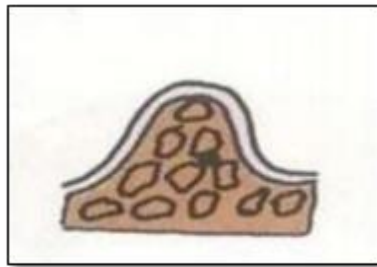
Resorpsi linggir alveolar adalah pengurangan ukuran linggir alveolar dibawah periosteum. Proses ini terlokalisir pada struktur tulang alveolar dan menunjukkan aktivitas *osteoklat* lebih besar dari pada *osteoblast* sehingga terjadi kehilangan tulang. Tulang alveolar yang mengalami resorpsi menyebabkan perubahan bentuk dan berkurangnya ukuran linggir alveolar secara terus menerus. Perubahan bentuk linggir alveolar tidak hanya terjadi pada permukaan linggir dalam arah *vertikal* saja

tetapi juga dalam arah *labio-lingual/palatal* dari posisi awal yang menyebabkan linggir menjadi rendah, membulat atau datar (Rizki T, 2019).

2.11 Klasifikasi Linggir Alveolar

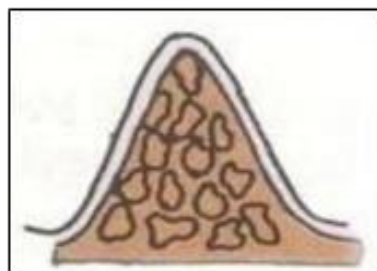
Nallaswamy (2003) membagi tiga kategori linggir alveolar menurut bentuknya yaitu:

1. *Alveolar ridge* dengan bentuk U terbalik yaitu dimana permukaan labial atau *bucal* sejajar dengan permukaan lingual atau palatal (Wurangian I, 2014). Menurut hasil penelitian Sipayung dkk, 2019 menunjukkan bahwa bentuk lengkung rahang yang dominan pada jenis kelamin perempuan adalah bentuk *ovoid/U* pada rahang atas. Pada linggir bentuk *ovoid/U* ini paling menguntungkan dibandingkan dengan bentuk lainnya. Semakin lebar puncak linggir, semakin dapat menahan daya kunyah.



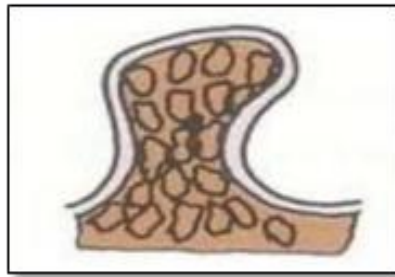
Gambar 2.13 Bentuk Linggir *Ovoid/U* (Wurangian I, 2013).

2. *Alveolar ridge* dengan bentuk V terbalik yaitu dimana *ridge* dengan puncak sempit, dan kadang kadang tajam seperti pisau (Wurangian I, 2014). Pada bentuk linggir ini kurang menguntungkan karena gigi tiruan yang dipasang akan menimbulkan rasa sakit karena *mucoperiosteum* sekitar linggir terasa terjepit.



Gambar 2.14 Bentuk Linggir *Tapering/V* (Wirangian I, 2013).

3. *Alveolar ridge* dengan bentuk jamur atau *bulbous* yaitu dimana bentuknya membesar atau melebar di puncaknya. Bentuk jamur berlebar dan menimbulkan *undercut* (Wurangian I, 2014). Pada linggir bentuk ini mempunyai keuntungan yang sama dengan bentuk linggir *ovoid/U*, tetapi dengan adanya gorong akan menyulitkan dan menimbulkan rasa sakit pada saat gigi tiruan dipasang atau saat dilepaskan. Bila dilakukan peredaan akan menjadi tempat penimbunan sisa makanan dan kebocoran karena “*seal*” terganggu.



Gambar 2.15 Bentuk Linggir Jamur Atau *Bulbous* (wurangian I, 2013)